Aus der Städtischen Abteilung für Innere Kranke
zu Frankfurt a. M.
Direktor Prof. Dr. med. W. Alwens

INAUGURAL-DISSERTATION

zur Erlangung der Doktorwürde in der gesamten Medizin
der Hohen Medizinischen Fakultät der
Johann-Wolfgang-Goethe-Universität
zu Frankfurt a. M.

Vorgelegt von:
HORST BREITKREUTZ
Frankfurt a. M.

April 1944

Referent: Prof. Dr. med. W. Alwens

Korreferent: Prof. Dr. med. M. Gänßlen

Dekan: Prof. Dr. med. et phil. H. Guthmann

Gedruckt mit Genehmigung der Medizinischen Fakultät
der Johann-Wolfgang-Goethe-Universität
zu Frankfurt a. M.

R. UNIV.
BIBLIOTHEEK
LEIDEN

Meinen Eltern!

Beitrag zur Osteosklerotischen Anämie.

In den folgenden Ausführungen soll wegen klinischer, röntgenologischer und anatomischer Eigentümlichkeiten ein Fall von osteosklerotischer Anämie aus der Städt. Abteilung für Innere Kranke in Frankfurt/Main (Dir.: Prof. Dr. med. W. Alwens) zur ausführlichen Darstellung kommen:

36jähriger Patient. Familienanamnese: Vater mit 60, Mutter mit 30 Jahren an unbekannter Todesursache gestorben, eine Schwester lebt, gesund. Eigenanamnese: Früher nie ernstlich krank gewesen. Seit Februar 1941 immer von Zeit zu Zeit rheumatische Beschwerden, weswegen ambulante Behandlung durchgeführt wurde. Am 21. April 1941 wegen Fieber stationär aufgenommen. Kein Nikotinabusus; venerische Infektion wird in Abrede gestellt. Bei einer Verlegung Ende April 1941 folgende Besonderheiten: Gewicht 54,2 kg bei einer Größe von 160 cm. Blasse Gesichtsfarbe. Lasègue links schwach positiv. Patient geht halb gebückt, man sieht in seinen Gesichtszügen, daß er Schmerzen hat. Die Schmerzen werden etwas oberhalb der linken Lendengegend sowie im 4. und 5. Intercostalraum links in der hinteren Axillarlinie, nach vorn ausstrahlend, angegeben.

Diagnose: Rheumatismus, Intercostalneuralgie, leichte Ischias links. Behandlung mit Salicyl, Novalgin, Betaxin, Lichtbogen und Rheumasan.

1. 5. 41 BSG: 21/49. Rachen und Gaumenmandeln leicht gerötet. In der rechten Mandel, die ziemlich zerklüftet ist, zeigt sich eine größere Tasche, aus der sich auf Druck etwas eitrige Flüssigkeit entleert.

10. 5. 41 Klagt noch über Schmerzen zwischen den Rippen und Schultern. Lunge bei mehrfacher Untersuchung o. B. Intercostalräume 5—7 druckempfindlich.

15. 5. 41 Zustand unverändert, ebenso noch starke Senkungsbeschleunigung. Druckschmerz am Sternum.

19. 5. 41 Röntgenaufnahme der Brustwirbelsäule: Keine Anzeichen im Sinne einer Arthrosis deformans. Lungendurchleuchtung o. B.

24. 5. 41 Patient klagt über stärkere Appetitlosigkeit, sieht wieder etwas schlechter aus. Intercostalräume unverändert druckempfindlich, ebenso Sternummitte.

27. 5. 41 Temperaturanstieg. Klagt über Kopfschmerzen. Seit gestern auffallend starke Blässe. Gibt auf Befragen an, der Stuhl sei gestern dunkel gewesen.. WaR + (nach Zusatz des damaligen Krankenblattes: unspezifisch). Blutbild ergibt schwere sekundäre Anämie mit starker Regeneration. Leuko. anscheinend normal.

29. 5. 41 Verschlechterung des Allgemeinzustandes. Zunahme der Blässe; Klagen über Kopfschmerzen, Schwindelgefühl und Herzklopfen. Befund: Tachykardie, systolisches Geräusch über allen Ostien. Gegen Mittag Erbrechen, im Erbrochenen dunkelrotes Blut. Bluttransfusion.

31. 5. 41 Erneuter Temperaturanstieg und Verschlechterung des Befindens. Gesicht sieht etwas gedunsen aus. Beim Aufrichten im Bett Kopfschmerzen und Uebelkeit. Zweimal Erbrechen; im Erbrochenen Blut und keine freie HCl. Stuhl ist braun-schwarz, Benzidin ++. Rectale Ernährung.

2.6. 41 Weitere Verschlechterung; Hämatemesis und Blutstühle halten an, Klagen über Herzklopfen und Verschlechterung des Sehens. Zweite Bluttransfusion.

4. 6. 41 Beim Nasenputzen kleine Blutungen, die schlecht stehen. Rumpel-Leede +. Kein Bluterbrechen mehr. Stuhl noch bluthaltig.

6. 6. 41 Wieder Verschlechterung des Allgemeinbefindens. Dritte Bluttransfusion. Kein Schüttelfrost. Stuhlgang noch bluthaltig, ebenso noch leichtes Nasenbluten, Fieber höher. Lunge o. B. Seit einiger Zeit Milztumor.

8. 6. 41 Diagnose: Blutendes Magenulcus; Blutveränderungen sekundär.

10. 6. 41 Leichte Blutungen halten an. Hb. wieder stark abgesunken. Fieber niedriger. Gelegentlich etwas Hustenreiz. Lunge o. B. Vierte Bluttransfusion.

12. 6. 41 Allgemeinbefinden etwas besser. Fünfte Bluttransfusion.

14. 6. 41 Weitere Besserung des Zustandes. Heute fieberfrei. Nasenbluten nur noch geringfügig. Stuhl: Benzidin ++.

16. 6. 41 Besserung des Befindens hält an. Verlegung auf die Städt. Abteilung für Innere Kranke, Frankfurt a. M.

Städt. Abteilung für Innere Kranke, Frankfurt a. M.

Bei der hiesigen Aufnahme am 17. 6. 41 Gewicht 49,5 kg. Reduzierter E. Z. und K. Z. Haut strohgelb verfärbt, sichtbare Schleimhäute schlecht durchblutet. Im ganzen stark anämisches Aussehen. Zunge: An den Rändern und der Spitze mäßige Atrophie der Schleimhaut, Zungenrücken und -grund weißlich belegt. Tonsillen stark zerklüftet, rechts Eiterpfropf. Starke Carotispulsation rechts. Druck- und Klopfempfindlichkeit des Sternums. Milztumor. Urin: Eiweiß Spur, Zucker neg., Urobilin und Urobilinogen +, Sed.: Einzelne Ery., verfettete Epithelien. Stuhl o. B. Temp. 36,5. (Blutbefundstabelle siehe Anlage, Röntgenbilder und -befunde siehe später.)

18. 6. 41 BSG: 120/135 mm nach Westergreen. Therapie: Campolon, Vitamin C in großen Dosen, Solarson. Schleimhautblutungen haben nachgelassen. Stuhl blutfrei. Schlaflosigkeit.

20. 6. 41 Keine Wurmeier im Stuhl.

22. 6. 41 Bilirubin im Serum 0,2 mg%. Behandlung weiter wie bisher mit Campolon, Pernämyl und Solarson. Eine Besserung ist nicht zu verzeichnen.

24. 6. 41 Bluttransfusion von 108 ccm.

26. 6. 41 Sternalpunktion, die sich technisch ohne Schwierigkeiten durchführen läßt. Der Markausstrich wird auf Grund der Verminderung des erythro- und leukopoetischen Gewebes im Sinne einer Panmyelophthise ausgewertet.

27. 6. 41 Patient fühlt sich sehr schlecht und klagt über Beschwerden im Bereich der unteren Lenden- bezw. Sakralwirbel.

28. 6. 41 Patient kommt ohne Dilaudid nicht mehr aus. Wegen einer seit Tagen bestehenden Stuhlverhaltung wird ein Einlauf gemacht. Blut im Stuhl +. Urobilinogen im Urin +. An den Einstichstellen von Kanülen treten jeweils Petechien bzw. blutunterlaufene Stellen auf.

30. 6. 41 Bluttransfusion von 250 ccm.

2. 7. 41 Hochgradige, streng lokalisierte Schmerzen im Bereich der unteren zwei Lendenwirbel.

4. 7. 41 Bluttransfusion von 300 ccm.

6. 7. 41 Besserung des Befindens, Kreuzschmerzen werden nicht mehr angegeben. Erheblicher Schmerz im rechten Sternoclavikulargelenk, schon auf geringen Druck. Schmerzhaftigkeit beider Schultergelenke, rechts mehr als links.

8. 7. 41 Bluttransfusion von 400 ccm. Auf eine Desmoidkapsel hin wird der Urin blau. Im ganzen Wohlbefinden und Beschwerdefreiheit.

10. 7. 41 Bence-Jones Eiweißkörper neg.

14. 7. 41 Bluttransfusion von 500 ccm. Als Folge Schüttelfrost. Patient fühlt sich wieder matter und ist ziemlich teilnahmslos.

17. 7. 41 Bluttransfusion von 400 ccm, danach Schüttelfrost. Seit drei Tagen wieder Kreuzschmerzen, die mit Kurzwellen behandelt werden. Therapie: Citrin, Cebion, Ferrostabil.

21. 7. 41 Sehr schlechter Zustand. Bluttransfusion von 300 ccm, die mit erhöhter Temperatur beantwortet wird. Blut im Stuhl +. Gewichtsabnahme von 2 kg innerhalb von 8 Tagen.

22. 7. 41 Temperaturen gehen bis auf 39 Grad.

24. 7. 41 Bluttransfusion von 300 ccm. Obstipation.

30. 7. 41 Bluttransfusion von 350 ccm.

4. 8. 41 Starke Knöchelödeme, besonders links. Strohgelbe Hautfarbe, Ikterische Skleren. Bluttransfusion von 300 ccm.

5. 8. 41 Knöchelödeme fast völlig verschwunden, Allgemeinzustand trotzdem sehr schlecht.

9. und 14. 8. 41 Bluttransfusionen (zusammen 360 ccm). Hautfarbe weniger gelb, Allgemeinbefinden besser, jedoch noch immer starke ziehende Gelenkschmerzen und zeitweise Atemnot.

20. 8. 41 In den letzten Tagen geringe Temperatursteigerung bis 37,8. Schmerzen im Kreuz und in den Händen. Appetit schlecht, Stuhlgang unregelmäßig. Bluttransfusion von 200 ccm.

23. 8. 41 Heute plötzlich starkes Nasenbluten, Hämatemesis.

25. 8. 41 Patient kann seit gestern auf dem rechten Auge nichts mehr sehen. Fachärztlicherseits werden Retinablutungen festgestellt. Zunehmende Kachexie.

29. 8. 41 Bluttransfusion von 300 ccm.

1. 9. 41 Die Beschwerden, besonders an den oberen Extremitäten, nehmen zu. Die linke Hand ist ödematös angeschwollen. Patient ißt fast gar nichts mehr.

2. 9. 41 Temperatur bis 37,6 ax. Zunahme der Rückenschmerzen.

3. 9. 41 Temperatur bis 38,6 Grad. Rückenschmerzen weiterhin verstärkt.

5. 9. 41 Temperaturen und Schmerzen unverändert. Keine Nahrungsaufnahme mehr.

6. 9. 41 Patient ist sehr stark verfallen und leicht somnolent. Um 14 Uhr infolge allgemeiner Kreislaufschwäche exitus letalis.

Von besonderem Interesse sind die verschiedenen Röntgenbefunde, die im Verlauf der stationären Behandlung erhoben werden konnten. Eine Aufnahme der Brustwirbelsäule und Thoraxdurchleuchtung vom 19. 5., die wegen der rheumatischen Beschwerden daselbst vorgenommen wurde, zeigte keine Besonderheiten. Am 30. 6. folgte auf Grund der hochgradigen Schmerzen im Bereich der unteren Lenden- bzw. Kreuzbeinwirbel, die im Verein mit dem klinischen Krankheitsbild schon frühzeitig den Verdacht auf Tumormetastasen nahelegten, eine Beckenübersichtsaufnahme. (Abbildung 1.) Der starke Luftgehalt des Dickdarmes erlaubte keine Beurteilung der Knochenstruktur beider Beckenschaufeln, dagegen zeigte die Lendenwirbelsäule normale Verhältnisse. Der Hiatus sacralis erschien nicht ganz geschlossen (Spina-bifida-Bildung). Eine Wiederholung der Uebersichtsaufnahme des Beckens und der Lendenwirbelsäule vom 2. 7. nach Abführung des Patienten (Abbildung 2) zeigte jetzt Verdichtungserscheinungen im Bereich beider Ileo-Sakralgelenke. Links ist deutlich ein etwa hühnereigroßer Verdichtungsherd zu erkennen. Die Gelenkspalten erscheinen beiderseits teils verschwommen, teils gänzlich aufgehoben. An der Lendenwirbelsäule sind wiederum keine krankhaften Veränderungen zu erkennen. Die Spina bifida kommt deutlicher zur Darstellung. Am Ileo-Femuralgelenk, an den Oberschenkelknochenköpfen und an den Trochanteren sind keine pathologischen Prozesse nachweisbar. Die seitliche Aufnahme des Beckens und der Lendenwirbelsäule ist ohne Besonderheiten. Am 11. 7. wurde eine Aufnahme beider Schultergelenke (Abbildung 3 und 4) wegen erheblicher Schmerzen, rechts mehr als links, gemacht. Sie zeigt am Uebergang vom proximalen Drittel des Oberarmschaftes zum Humeruskopf neben kleinen, unregelmäßig begrenzten Knochenverdichtungen zum erstenmal auch Aufhellungen von gleicher Größe. Rechts sind diese Veränderungen deutlicher als links. Da sich schließlich auch starke Schmerzen in den Händen einstellten, besonders in der rechten, wurde auch letztere einer Röntgenuntersuchung unterzogen. Die Aufnahme vom 30. 8. (Abbildung 5) zeigte dreieckförmige Aufhellungen an den distalen Enden sämtlicher Mittelhandknochen und an den proximalen aller Grund- und Mittelphalangen. Die Basis dieser Dreiecke lag bei den

Abbildung 1

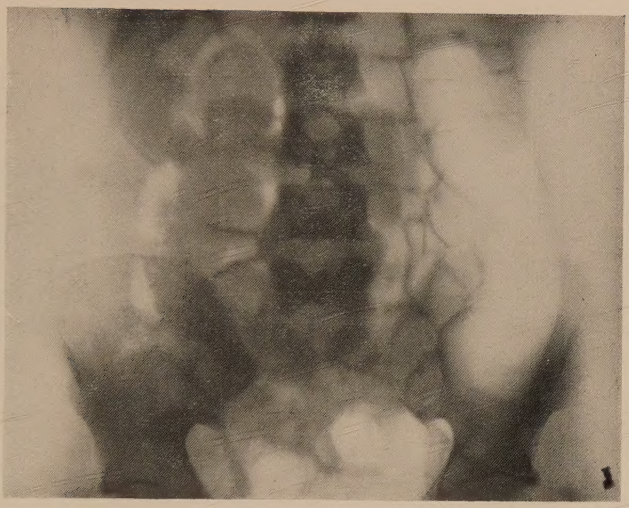

Abbildung 2

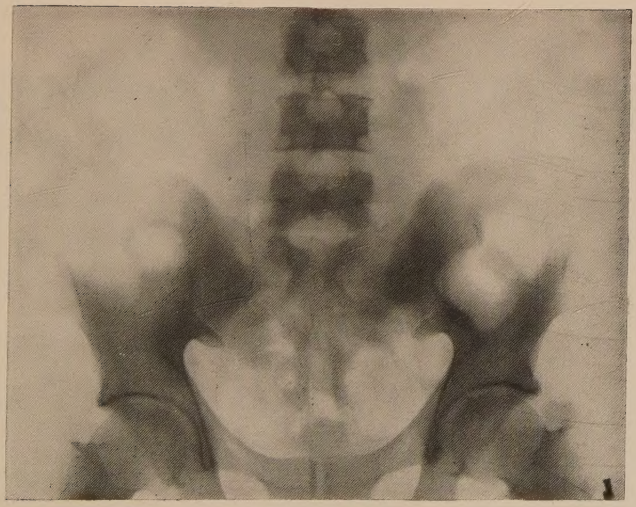

Abbildung 3

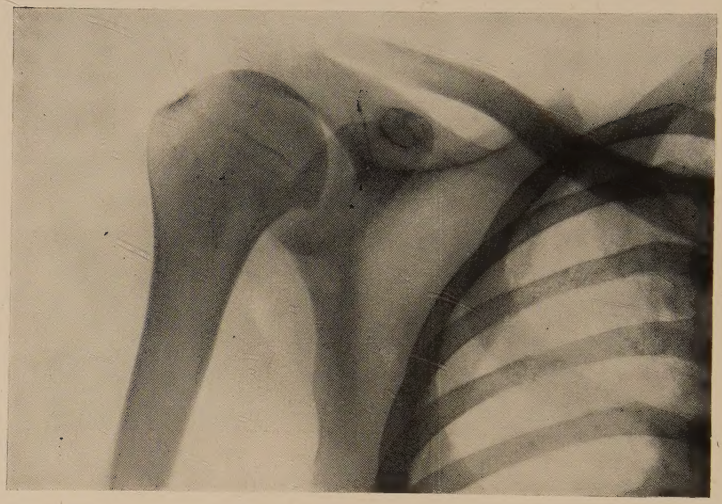

Abbildung 4

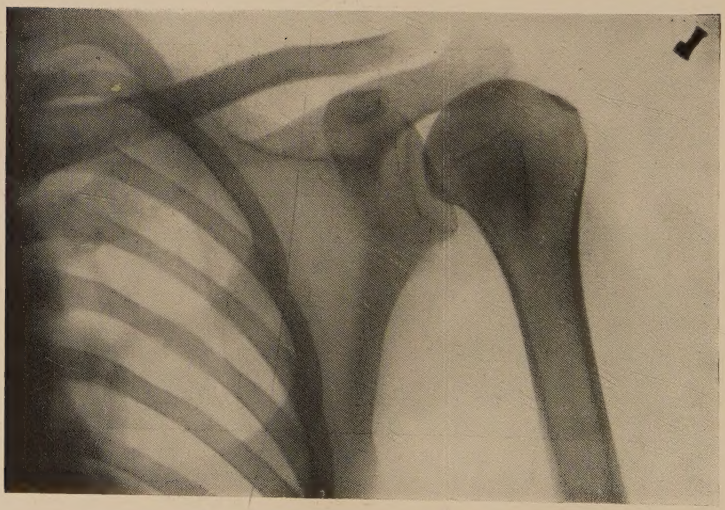

Abbildung 5

Abbildung 6

Abbildung 7

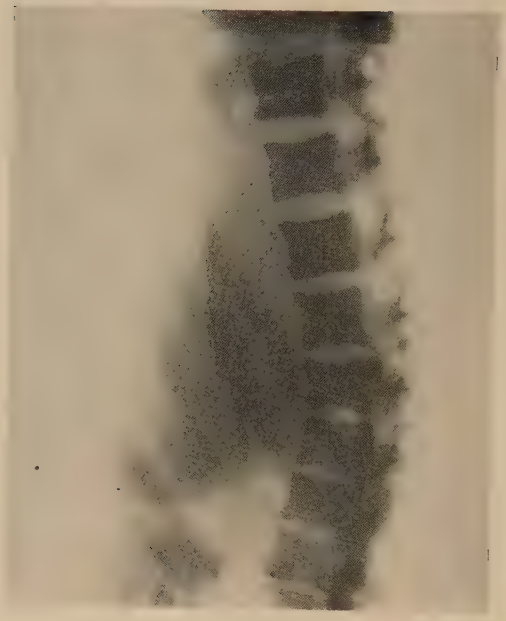

Abbildung 8



Metacarpalien nach distal, bei den Phalangen nach proximal. An den distalen Enden der 2., 3. und 4. Grundphalanx sind leichte Auftreibungen der äußeren Knochenbeschaffenheit zu erkennen.

Eine nach unserer Meinung völlige Klärung des Krankheitsbildes jedoch ergaben erst erneut angefertigte Aufnahmen der Wirbelsäule und des Beckens am 1. 9. (Abbildung 6, 7 und 8). Hier zeigte sich jetzt im Bereich der unteren Brustwirbel eine starke Verdichtung der Knochenstruktur. Auch an den Lendenwirbeln sind jetzt starke Verdichtungen und kleine Aufhellungen zu erkennen. Am deutlichsten sind diese Veränderungen am 5. Lendenwirbel zu sehen. An den unteren Rippen sind feinstreifige, rechts teilweise auch kleine fleckige Aufhellungen erkennbar. In den aufgehellten Bezirken ist die Knochenstruktur deutlich nachzuweisen. Die Uebersichtsaufnahme des Beckens mit Einbeziehung der proximalen Enden beider Oberschenkelknochen im a. p.-Strahlengang zeigt im Bereich beider Ileo-Sakralgelenke Knochenverdichtungen mit einzelnen streifenförmigen Aufhellungen. Die Gelenkspalten sind beiderseits nicht mehr zu erkennen. Fleckige Verdichtungen und Aufhellungen sind jetzt auch im Bereich beider Sitzbeinhöcker ausgeprägt. Femurkopf und -hals beiderseits zeigen die normale Knochenstruktur, während im Bereich der Trochanteren sich wiederum die schon beschriebenen Strukturveränderungen finden. Am 6. 9. erfolgte dann der exitus.

Auf Grund dieses schnell fortschreitenden, teils mit Kalkvermehrung, teils mit Kalkverarmung einhergehenden Knochenprozesses im Verein mit der Anämie und der sonstigen klinischen Symptomatologie wurde an eine Knochenkarzinose im Sinne osteoklastischer und osteoplastischer Metastasen eines kleinen, nicht tastbaren primären Prostatacarcinoms gedacht. Obwohl die Diagnose absolut sicher schien, da derartige röntgenologische Veränderungen bei anderen Knochenerkrankungen bisher nicht beobachtet waren, mußte es der Autopsie vorbehalten bleiben, die restlose Aufklärung dieses Krankheitsbildes zu bringen. Sie ergab folgenden, uns vom Senkenbergischen Pathologischen Institut Frankfurt a. M. zur Verfügung gestellten Sektionsbefund:

Ausgedehntes rotes Knochenmark und wenig Fettmark im rechten Femur, vereinzelte rötliche herdförmige Veränderungen (kein Tumor), rotes Knochenmark mit reichlich Fettmark in den Wirbelkörpern, fester Milztumor. Hochgradige Siderose der Leber, Pachymeningitis hämorrhagica interna. Aeltere Ulcera in der Magenschleimhaut zusammen mit frischen Petechien. Hochgradige Blässe der anderen Organe. Keine Vergrößerung der Lymphdrüsen, kein Tumor. Geringe Dilatation der Herzspitze der linken Kammer.

Die mikroskopische Untersuchung der Wirbelsäule ergibt, grob gesprochen, eine starke Vermehrung der Knochenspongiosa. Man findet zunächst einmal kräftige Knochenbälkchen wie bei einem normalen Wirbelkörper. Diese entsprechen dem ursprünglich vorhanden gewesenen Knochengewebe. Auf diesen Knochenbälkchen befinden sich Auflagerungen von neugebildeten

Knochen in Form glatter Lamellen. Weiter sieht man, zwischen den einzelnen Bälkchen ausgespannt und diese miteinander verbindend, zahlreiche neue Knochenlamellen. Auch dieser neue Knochen zeigt lamellösen Aufbau. In diesen neuen Knochenbälkchen findet sich sehr reichlich osteoide Substanz, die Verknöcherung ist noch nicht so fortgeschritten, wie in den alten Bälkchen. In den Lücken zwischen den Knochenlamellen befindet sich an den meisten Stellen ein zart-fibrilläres Bindegewebe mit mäßig zahlreichen Blutgefäßen. Stellenweise ist auch noch zellreiches Knochenmark vorhanden, jedoch läßt sich auch an diesem vielfach eine Vermehrung des Reticulums im Sinne des Fasermarks nachweisen. An diesen Stellen findet man mitunter Nekrosen und degenerative Veränderungen an dem Markgewebe. Ueberall fällt eine starke Reduktion des myelo-erythropoetischen Gewebes auf. An manchen Stellen finden sich ausgedehnte Nekrosen des ganzen Knochenmarks. An vielen Stellen ist das Markgewebe durch sehr zellarmes Fasermark ersetzt.

Auch in der Markhöhle des rechten Oberschenkels findet man massenhafte Neubildungen von Knochenbälkchen aus einem zart-fibrillären Bindegewebe heraus. Die Knochenneubildung erfolgt zunächst über eine wenig kalkhaltige osteoide Substanz. Dieses zart-fibrilläre Bindegewebe vertritt die Stelle des Knochenmarks. Hier im Oberschenkel ist noch etwas reichlicher Knochenmark vorhanden als in den Wirbelkörpern. Aber auch hier ist bereits überall dieses zart-fibrilläre Bindegewebe ausgeprägt, in welchem sich erythro- und myelopoetische Herde nachweisen lassen. Ueberall in der Markhöhle ausgedehnte Blutungen. Im Knochenmark fällt die hohe Zahl der Normo- und Erythroblasten auf. Keine pathologischen myeloischen Zellformen, Megakaryocyten fehlen so gut wie ganz.

In der roten Pulpa der Milz finden sich vereinzelt kleine myeloische Blutbildungsherde. Im übrigen eine ziemlich beträchtliche Hämosiderinablagerung in den Reticulumzellen der roten Pulpa. Auch in der Leber findet man, locker verstreut, kleine Blutbildungsherdchen, vor allen Dingen der erythropoetischen Reihe. Auch hier Eisenablagerungen, und zwar stärkeren Grades in den Kupfferschen Sternzellen, geringgradig in den Leberparenchymzellen. In der Lunge findet sich außer einem Oedem in dem untersuchten Schnitt kein pathologischer Befund.

Gesamtdiagnose: Osteosklerotische Anämie. (Dozent Dr. Braß.)

Epikrise:

Kurz zusammengefaßt bieten sich Verlauf und wichtigste Befunde folgendermaßen dar: Es handelt sich um einen 36jährigen Mann, der seit Februar 1941 an rheumatischen, zeitweise von Fieber begleiteten Beschwerden litt und dessen Anamnese keine Besonderheiten aufweist. Die damalige Diagnose lautete: Rheumatismus, Intercostalneuralgie und leichte Ischias links. Am 26. 5. fällt zum ersten Mal starke Blässe und Schwarzfärbung des Stuhls auf. Das daraufhin angefertigte Blutbild ergibt schwere sekundäre Anämie mit starker Regeneration (Polychromasie, Anisocytose, Poikilocytose, zahlreiche kernhaltige Rote und Retikulocyten). WaR +. Unter Verschlechterung des Allgemeinzustandes und Zunahme der Blässe kommen Hämatemesis, Nasenbluten und sonstige Zeichen hämorrhagischer Diathese hinzu. Schließlich stellt sich Fieber und ein Milztumor ein. Unter dem Eindruck der Blutstühle und des Bluterbrechens wird ein blutendes Magenulcus mit sekundären Blutveränderungen angenommen und Therapie in Form von Bluttransfusion eingeleitet. Am 17. 6. starke normochrome Anämie mit Normo-, Megaloblasten und stark vermehrten Reticulocyten, einer Leukocytose von 14800 mit starker Linksverschiebung und Myeloblasten und Thrombopenie. Extrem erhöhte Senkung, positive Urobilin- und Urobilinogenreaktion im Urin. Starke Druck- und Klopfempfindlichkeit des Sternums. Milztumor und starke Gewichtsabnahme. Eine Sternalpunktion, die sich technisch ohne Schwierigkeiten durchführen läßt, zeigt einen Befund wie bei Panmyelophthise (starke Verminderung des erythro- und leukopoetischen Markanteils). Lebertherapie und Bluttransfusion bringen keine Besserung der Anämie und des Allgemeinbefindens, das durch starke Schmerzen im Kreuz, in den Schultergelenken und Händen beeinträchtigt wird, sodaß Patient schließlich ohne Morphium nicht mehr auskommt. Die Skleren sind ikterisch, die Haut strohgelb verfärbt. Unter erneutem stärkeren Aufflackern der Blutungsbereitschaft tritt rechtsseitig Blindheit auf, die auf Retinablutungen zurückgeführt wird. Eine am 1. 9., 6 Tage ante exitum, angefertigte Röntgenaufnahme der Wirbelsäule und des Beckens zeigt Veränderungen, die für osteoplastische bzw. osteoklastische Metastasen eines Prostatakarzinoms charakteristisch sind, während eine Becken- und Wirbelsäulenaufnahme von 2. 7.

lediglich Verdichtungserscheinungen im Bereich beider Ileo-Sakralgelenke aufgewiesen hatte. Trotz fehlendem Tastbefunde wird deshalb ein primäres Prostatakarzinom angenommen. Unter präletalem Absinken des Hb-Gehaltes auf 20%, der Erythrocyten auf 990000 und der Leucocyten auf 9600 tritt am 6. 9., nach 7monatlicher Krankheitsdauer, der Tod ein. Der makro- und mikroskopische Sektionsbefund ergeben die endgültige Diagnose: Osteosklerotische Anämie.

Aus der verwirrenden Fülle der Kombinationsformen von Osteosklerosen mit Anämien sondert sich ein Krankheitsbild infolge seiner ziemlich fest umrissenen Symptomatologie ab, das, 1904 von Albers-Schönberg beschrieben, unter dem bezeichnenden Namen „Marmorknochenkrankheit", Osteosclerosis fragilis generalisata, in der Literatur einging: Bei einem 26jährigen Mann, dessen Anamnese schon mit 4 Jahren eine Knochenfraktur aufwies, war ein Bruch beider Oberschenkel aus geringfügigster Ursache Grund für eine Röntgenuntersuchung, die nicht nur im Frakturbereich, sondern auch am übrigen Skelett eine völlige Aufhebung der normalen Knochenstruktur ergab. Der Knochen erschien „wie aus Marmor gebildet". Im Blutbild war eine hochgradige Anämie von 30% Hb und 2 Mill. Roten, darunter zahlreiche kernhaltige, unter anderem Megaloblasten, auffallend. Leber und Milz waren beträchtlich vergrößert, die Lymphdrüsen geschwollen. Unter zunehmender Anämie, Nasen- und Hämorrhoidalblutungen sowie wiederholten Spontanfrakturen kam der Patient ad exitum. Das Charakteristikum zahlreicher weiterer, im Anschluß an diese Veröffentlichung publizierter Beobachtungen ist der frühe Beginn der Erkrankung, der bereits in die Kindheit fällt. Zu der schon erwähnten Brüchigkeit der Knochen kam als weiteres, ziemlich konstantes Symptom eine Opticusatrophie hinzu, die auf einer Einengung der sella turcica durch die keulenförmig aufgetriebenen Proc. clinoid. post. beruht, während Milztumor und Anämie in den späteren Fällen wiederholt fehlten. Diese Albers-Schönberg'sche Krankheit oder infantile Form der osteosklerotischen Anämie ließ sich auf Grund ihrer Neigung zu Frakturen, die zu Röntgenaufnahmen führten und damit den osteosklerotischen Charakter evtl. vorhandener Anämien aufdeckten, intra vitam diagnostizieren. Anders lagen die Verhältnisse bei osteosklerotischen Anämien Erwachsener, bei denen die Blutkrankheit das primäre Symptom darstellte, die Neigung

zu Frakturen fehlte und erst die Autopsie die charakteristische Spongiosaverdichtung mit Apposition neu gebildeter Knochenlamellen und evtl. Sklerosierung des Marks erkennen ließ. Um auch bei diesen Fällen noch während des Lebens zur richtigen Diagnose zu gelangen, kam ein Zufall zu Hilfe: die Sternalpunktion, die zwecks Klärung des im Vordergrund des Krankheitsbildes stehenden pathologischen Blutbefundes versucht wurde, konnte wegen Verdichtung des Knochens nicht ausgeführt werden (2 Fälle von Leszler) und leitete so über dem Umweg eines Röntgenbildes, das eine osteosklerotische Aufhebung der Knochenstruktur erkennen ließ, die Diagnose in die richtige Bahn. Erst unser Fall wies noch eine zweite Möglichkeit auf, intra vitam zur richtigen Diagnose zu kommen: die starken rheumatoiden, z. T. streng lokalisierten Schmerzen, die unser Patient aufwies, lenkten im Verein mit dem Blutbefund den Verdacht schon früh auf das evtl. Vorhandensein von Knochenmetastasen eines malignen Tumors. Hier jedoch führte die wiederholte Röntgenaufnahme nicht zur Erkenntnis des wahren Charakters der zugrunde liegenden Krankheit, sondern zur Entdeckung einer neuartigen Ausdrucksform der osteosklerotischen Anämie im Röntgenbild. Daß die Osteosklerose kein absolutes Hindernis für die Durchführung einer Sternalpunktion darstellt, beweist der Heilmeyersche Fall, wo zwar auffiel, daß sehr große Kraft zum Durchstoßen der Knochenschale aufgewandt werden mußte, der Eingriff jedoch gelang; bei uns und anscheinend auch im Klimaschen Fall war die Sternalpunktion überhaupt ohne besondere Schwierigkeiten durchführbar. Während der Charakter der Anämie bei den betreffenden Fällen von osteosklerotischen Skelettveränderungen sich meistens gleichbleibt und durch die starke Regeneration im roten Blutbild (Polychromasie, Anisocytose, Poikilocytose, zahlreiche kernhaltige Rote und Retikulocyten, pathologische megaloblastenartige Formen im peripheren Blut) ausgezeichnet ist, schwankt das Weiße innerhalb weiter Grenzen. Heilmeyer z. B. sieht eine verhältnismäßig geringe Zahl von Leukocyten, die aber starke Linksverschiebung bis zu den Myelocyten aufweisen, neben dem Milztumor als charakteristisch für die osteosklerotische Anämie an. Es entspräche dies einem Blutbild, das früher als „aleukämische Myelose" aufgefaßt wurde. Doch neben diesen Fällen sind andere beschrieben, die normale Leukocytenwerte oder gar

hochgradige Leukocytosen mit Auftreten von unreifen Formen wie Myeloblasten aufwiesen. Myeloische Umwandlungen von Leber und Milz sowie myeloische Wucherungen im Knochenmark ließen an eine myeloische Leukämie denken, wobei sogar die Knochensklerose als ein Spätstadium dieses Krankheitsbildes im Sinne eines Vernarbungszustandes des Knochenmarks aufgefaßt wurde (Neumann, v. Baumgarten). Andere Beobachtungen wurden wegen relativ niedriger Leukocytenwerte mit Linksverschiebung, Auftreten unreifer Weißer und myeloischer bzw. lymphatischer Metaplasie parenchymatöser Organe als myeloische bzw. lymphatische Pseudoleukämien bezeichnet, wohl meist zu Unrecht, da fast keiner der Fälle die gewöhnlichen Zeichen der myeloischen bzw. lymphatischen Wucherung im Knochenmark aufwies und der auffallende Gegensatz der lebhaften weißen Blutbildung in Leber und Milz zum ruhenden Zustand im Knochenmark die Vermutung nahelegte, daß es sich bei diesen „Pseudoleukämien" um ein extraossale, sekundäre, vikariierende Erscheinung handelt (Wolf). Auch nach Heilmeyer liegt bei der Osteosklerose eine Knochenmarkserkrankung im aplastischen Sinne vor, und die extramedullären Herde erscheinen weniger als Ausdruck einer abnormen Wucherung, sondern mehr als Ersatzleistung der normalen Knochenmarksfunktion. Es erscheint deshalb Heilmeyer mehr als fraglich, ob diese Fälle, die als aleukämische Myelosen imponieren, überhaupt etwas mit den leukämischen Erkrankungen zu tun haben. Auch in unserem Fall wurde auf Grund der nicht hochgradig vermehrten Leukocyten mit Vermehrung der Zellen der myeloischen Reihe und Linksverschiebung bis zu den Myelocyten und Myeloblasten, des Milztumors, der typischen Anämie und der ausgesprochenen hämorrhagischen Diathese an eine subleukämische Myelose gedacht. Die Sternalpunktion ergab zwar nicht die erwartete Myeloblastose,sondern ein Bild wie bei Panmyelophthise, daß heißt deutliche Reduktion des leuko- und erythropoetischen Markanteils. Gegen eine Panmyelophthise sprach nun nicht allein die Leukocytose unseres Falles, sondern auch das rote Blutbild mit der ausgesprochenen Aniso- und Poikilocytose, den verschiedenen regeneratorischen Zeichen wie basophiler Punktierung, Polychromasie, kernhaltigen Roten sowie der Vermehrung der Retikulocyten. Im übrigen braucht ja ein aplastisches Sternalpunktat noch nicht mit der Diagnose Leukämie

unvereinbar zu sein. Es liegt dann eben in einem Teil des Marks eine Phthise, in anderen Teilen eine Myeloblastose vor. Durch das eigenartige Röntgenbild wurde dann allerdings die Anfangsdiagnose in eine andere Richtung gelenkt. Auf was nun diese leukämoide Reaktion, die sich ja am häufigsten bei malignen Tumoren, vor allem mit Knochenmetastasen findet, nach Ausschaltung der Carcinomätiologie in unserem Falle, zurückzuführen ist, bleibt unklar. Für eine posthämorrhagische Leukocytose ist der Befund zu konstant, die Blutungen zu sporadisch, und das Auftreten unreifer Formen zu ausgeprägt. Die chronische Blutungsanämie geht mit verringerten Leukocytenwerten einher. Schließlich ergab auch in unserem Fall die autoptische Markkontrolle keinen Hinweis für myeloische Wucherungen. Es fiel im Gegenteil die starke Reduktion des myelopoetischen Gewebes in den Wirbelkörpern und das völlige Fehlen pathologischer myeloischer Zellformen im Mark des rechten Oberschenkelknochens auf. Die myeloische Metaplasie in Leber und Milz dürfte demnach auch hier kompensatorischer Art gewesen sein. Ob sie trotz ihrer geringen Ausdehnung in den betreffenden Organen für die Leukocytose unseres Falles verantwortlich gemacht werden kann, möchten wir dahingestellt sein lassen. Vielleicht wirkt jedoch die degenerative Markumwandlung als irritative Noxe, die die an und für sich kleinen metaplastischen Blutbildungsherde und das noch funktionsfähige Knochenmark zu größerer Leistung befähigt bzw. zu einer überstürzten leukämoiden Reaktion veranlaßt. Es lägen demnach im Grunde dieselben Verhältnisse wie bei einer Knochencarcinose vor. Daß bei Erythroblastosen, die denselben Markbefund aufweisen können, spätere Uebergänge in leukämische Bilder (wie bei uns) vorkommen können, wurde beobachtet, wie überhaupt auf Grund intravitaler Sternalpunktionen bei osteosklerotischer Anämie (Heilmeyer, Klima) angenommen werden muß, daß deren Beziehungen zu den Erythroblastosen des Erwachsenenalters, besonders der Vaughanschen Myelosclerosis, sehr innige sind. Während unser Fall mit seiner auffallend hohen Zahl von Normo- und Erythroblasten im Femurmark und dem Vorhandensein extramedullärer erythropoetischer Blutbildungsherde in der Leber die schon bekannte gemeinsame Eigenschaft der Erythroblastose, mit seiner retikulären Fibrose des Knochenmarks, diejenige der Myelosclerose bestätigte, war die Aehnlichkeit des Röntgenbefundes ein Novum.

Die Anämia leuco-erythroblastica mit Myelosclerosis (Typ Vaughan) ist eine chronische Krankheit, die durch folgende Befunde charakterisiert ist: 1. Milztumor, 2. unregelmäßige Dichte der Spongiosa, verknüpft mit verringerter Konsistenz der Corticalis der langen Röhrenknochen, deren innerer Rand unregelmäßig aufgerauht ist, 3. leuko-erythroblastische Anämie mit kernhaltigen Erythrocyten, zum großen Teil sehr unreifer Natur, und wenigen unreifen Leukocyten. Die Gesamtzahl der Weißen kann zwischen 4000 und über 20 000 schwanken. Im Beginn der Erkrankung ist oft eine Polycythämie zu beobachten. In zwei von Vaughan und Harrison beschriebenen Fällen lag eine deutliche Resistenzverminderung der Erythrocyten sowie eine vermehrte Erythrocytendicke vor, erstere auch in einem Fall von Fissinger und Olivier. Histologisch findet sich in Milz und Knochenmark eine hochgradige Fibrose, die durch Zunahme der Retikulumfasern bedingt ist. Ferner kommen extramedulläre Blutungsherde vor. Neben der Wucherung des erythro- und leukopoetischen Gewebes findet sich in ähnlichen Fällen auch eine Wucherung der Megakaryocyten.

In der Zusammenstellung Vaughans von 17 Fällen der Literatur finden sich 8, die in Deutschland als Osteosclerose mit myeloischer Leukämie (Heuck, Schwarz, Askanazy-Aßmann, Schmorl), als Osteosclerose mit Pseudoleukämie (Nauwerck u. Moritz, Jores, Zadek) oder als osteosklerotische Anämie (Schmidt) publiziert wurden. Dem klinischen und anatomischen Befund nach würde auch der Fall von Wolf als Myelosclerose aufgefaßt werden können. Wir wollen kurz auf das Wesentliche der Knochen- und Markveränderung eingehen, das der Myelosclerose und Osteosclerose gemeinsam ist.

In den histologisch genau untersuchten Femur des Falles I von Vaughan und Harrison (Turnbull) erscheinen als das Wesentliche die Resorptionserscheinungen des Knochens, die die kompakte Corticalis spongiös destruieren, die Spongiosa selbst in ihrer Dichte mindern. In den spongiösen Bezirken des Femurkopfes ist Knochenneubildung mit völlig unregelmäßiger Struktur zu verzeichnen. Auch auf den inneren Teil der porotischen Schaftspongiosa haben sich schmale lamelläre Trabekel aufgelagert, die den Markkanal als unregelmäßiges Netzwerk durchziehen, während die Trabekel des Condyl. int. erweiterte Mark-

räume in sich bergen oder auf ganz wenige Exemplare reduziert sind. Osteoide Säume sind selten. In Form der lamellären Auflagerung und der schmalen neugebildeten Trabekel ist geringe Knochenaktivität zu verzeichnen. Aktive Resorptionserscheinungen sind nur sehr spärlich. In den Howshipschen Lakunen finden sich kaum Osteoblasten. Die Knochenveränderungen scheinen sehr langsam fortzuschreiten. Mehr noch als die Osteoporose springt die dichte Markfibrose in die Augen. Sie wird geringer in den Markspalten der Corticalis. Hämatogene Zellen sind überall vorhanden, indem ihre Häufigkeit im umgekehrten Verhältnis zur Ausbildung der Fibrose steht. Im gesunden Mark sind zahlreiche dunkle Zellinseln der erythropoetischen Reihe von ziemlicher Ausdehnung auffällig, gleichfalls kommen in großer Zahl neutrophile und eosinophile Leukocyten sowie Megakaryocyten vor. Zusammenfassend läßt sich dieses Bild keinesfalls als reine Osteosclerose auffassen. Osteoporose ist bei weitem die charakteristischste Corticalisveränderung. Die Spongiosa ist in ihrer alten Struktur weithin aufgehoben und entweder porotisch, oder durch zahlreiche neugebildete schmale Trabekel sklerotisch verändert. Die Markfibrose ist als die wesentlichste sklerotische Veränderung zu bezeichnen.

Die Befunde Schmidts und Wolfs bei osteosklerotischer Anämie bzw. Pseudoleukämie sind im wesentlichen dieselben. Bei Schmidt treten schon makroskopisch beim Femurlängsschnitt von der Rinde ungewöhnlich zahlreiche und dicke Bälkchen in den Markzylinder vor. Der normale Aufbau der Epiphysenspongiosa aus vorwiegend rechtwinklig gekreuzten Bälkchen ist vollkommen, doch sind die letzteren breiter und plumper und die Markräume dadurch eingeengt. Bei der mikroskopischen Untersuchung von Rippen und Sternum ist die ursprüngliche Struktur der Spongiosa fast überall erhalten, die alten Bälkchen sind vorhanden, nur in der Form zum größten Teil verändert und zwar verdickt. Es ist neues Gewebe zum alten hinzugekommen, teils in Form von Hüllen um die ursprünglichen Bälkchen, teils in Form von Netzen und Gittern, welche in die Spongiosamaschen eingebaut sind. Nur ab und zu kommen an der Oberfläche des neugebildeten Knochengewebes osteoide Säume vor, an deren Oberfläche sich niemals hohe Osteoblasten finden. Ganz auffallend gering sind Resorptionsbilder von Osteoklasten, es konnte kaum ein einziges Exemplar gefunden

werden. Das Knochenmark der Spongiosa ist meist zellarm oder sogar ganz zellfrei und rein faserig gebaut, wobei es sich um das zarte, zuweilen verdickte Retikulum handelt. Bei der Femurdiaphyse fällt auf, daß, wie schon makroskopisch zu erkennen war, die Rinde weniger scharf gegen die Markhöhle abgegrenzt ist als in normalen Knochen. Es setzen nämlich nicht richtige Spongiosabälkchen direkt an die kompakte Rinde an, sondern die innere Schicht der letzteren enthält eine ganze Reihe größerer Markräume, ohne Zweifel erweiterte Havers'sche Kanäle, wodurch sie einer Spongiosa ähnlich geworden ist, und die Pfeiler zwischen diesen Räumen gehen ohne scharfe Grenze in diejenigen über, welche wie gewöhnliche Spongiosabälkchen aussehen, sich als Zacken und Bälkchen in den Markraum hineinerheben, sich netzförmig miteinander verbinden und von einer Wand des Raumes zur gegenüberliegenden ziehen. Auch in der Rinde fehlen Osteoblasten und Osteoklasten. Der Markzylinder des Femur besteht hauptsächlich aus dem sehr feinen Retikulum. Erythro- und Myelopoese fehlen fast vollkommen oder sind sehr eingeschränkt. Auch in unserem Fall war das Ergebnis der histologischen Knochenuntersuchung sehr ähnlich. Es fanden sich die typische, ausschließlich die Spongiosa betreffende endostale Hyperostose mit netzartiger lamellärer Knochenneubildung, die retikuläre Fibrose des Marks, die Zeichen einer metaplastischen Entstehung neuer Knochenbälkchen aus einem zartfibrillären Bindegewebe heraus und die starke Reduktion des myelo- und erythropoetischen Markanteils. Im Gegensatz zu den Befunden von Schmidt und Wolf und zur Erythroblastose zurückführend, war die auffallend hohe Zahl von Normo- und Erythroblasten im Mark mit Fehlen pathologischer myeloischer Zellformen. Auch Megakaryocyten fehlten so gut wie ganz (wie auch bei Leszler). In ähnlicher Weise ergaben die intravital ausgeführten Sternalpunktionen bei den Fällen von Heilmeyer und Klima mit ihrem Ueberwiegen kernhaltiger Roter über die weiße Blutbildung und dem Vorhandensein von Riesenzellen eine Erythroblastose. Doch war auch bei Klima die autopisch kontrollierte Zahl der Megakaryocyten im Röhrenknochenmark anscheinend verhältnismäßig gering. Im Sternumabschnitt, der in unserem Fall punktiert wurde, war, wie auch in den Wirbelkörpern, eben die starke Reduktion der Myelo- und Erythropoese vorherrschend, während im Femurknochen-

mark das Ueberwiegen kernhaltiger Roter über pathologische weiße Zellformen deutlich war.

Es ist augenscheinlich, daß diese teils sklerotisch-fibrösen, teils osteoporotischen Knochen- und Markveränderungen ihren Niederschlag in typischen Röntgenbildern finden müssen. Die Marmorknochenkrankheit ist naturgemäß wegen der bei ihr ausgebildeten Neigung zu Frakturen röntgenologisch am besten studiert worden. Regel ist bei ihr die homogene Verdichtung, die ein Erkennen der Struktur nicht mehr zuläßt und somit den Eindruck einer völligen Eburnisierung macht. Mehrfach jedoch wurde auch bei dieser Erkrankung hervorgehoben, daß sich neben strahlenundurchlässigen Knochenteilen auch osteoporotische Abschnitte befinden können. Schon von Davis sind charakteristische dreieckige Aufhellungen der Mittelhandknochen und Phalangen, die auch bei uns vorkamen, beobachtet worden. Lauterburg beschreibt den leicht wolkigen Charakter der Knochenstruktur im Röntgenbild. Sabat weist darauf hin, daß die von der Osteosklerose nicht betroffenen Skelettteile meistens porotisch, rarifiziert und kalkarm sind, wodurch ihre Schatten mit denjenigen der sklerosierten Knochenteile noch stärker kontrastieren. Kudrjawtzewa macht darauf aufmerksam, daß an den Röhrenknochen die Osteosclerose in einiger Entfernung vom epiphysären Knorpel scharf, in einer horizontalen Linie begrenzt, abbricht. Weiter unten erhält der Knochen wieder eine deutliche Struktur, jedoch ist hier der Knochenbau weitmaschig, sehr durchsichtig, die Knochenbalken dünn, die Zwischenräume weit. Das Ganze erinnert an das Bild einer scharf ausgesprochenen Knochenatrophie. Die zentralen Partien der Wirbel und ihrer Bögen sind osteoporotisch und weisen eine helle weitmaschige Zeichnung auf. Eben solch ein Strukturbild kann an Fuß- und Handwurzelknochen beobachtet werden.

Intravitale Röntgenaufnahmen bei osteosklerotischen Anämien und Myelosklerosen sind selten. Die beiden Fälle von Leszler zeigen typische Marmorknochen, auch postmortale Aufnahmen von Schmidt und Wolf zeigten lediglich Verdichtungen. Anders liegen die Verhältnisse bei den Fällen von Vaughan und Harrison. Da die Myelosklerosen mit herdförmiger Osteoporose und Sklerose der Spongiosa einhergehen, wird das Röntgenbild fleckige Verdichtungen und Aufhellungen aufweisen können. Tatsächlich erinnert das Röntgenbild des Falles 2 von

Vaughan und Harrison, das am Uebergang vom proximalen Drittel des rechten Oberarmschaftes zum Humeruskopf neben der aufgerauhten inneren Corticalis kleine, unregelmäßig begrenzte Knochenverdichtungen und -aufhellungen aufweist, stark an unseren Befund (Abbild. 3 u. 4). Differentialdiagnostisch kommt nach Heilmeyer gegenüber der Myelosklerose vor allem die Knochenmarkscarcinose in Frage, die ähnliche Röntgenbilder der Knochen hervorrufen kann. Auch Leszler weist auf die Möglichkeit der Verwechslung einer anämischen Marmorknochenkrankheit mit einem osteoplastischen Carcinom auf Grund des Röntgenbildes hin. Aufnahmen jedoch, wie die Beckenübersicht unseres Falles vom 1. 9., stellen zweifellos ein Unicum dar und konnten auch mit Kenntnis der röntgenologischen Veränderungen bei Myelosklerosen und atypischen Fällen von Albers-Schönberg'scher Krankheit nicht im Sinne einer Zugehörigkeit zu diesem Krankheitskomplex gedeutet werden. Hier sprachen die lochartig ausgestanzten Knochendefekte im Verein mit benachbarten Verdichtungsbezirken gleicher Größe eindeutig für osteoklastisch-osteoplastische Tumormetastasen. Leider konnte in unserem Falle die Osteoporose als Grundlage dieser röntgenologischen Veränderungen nicht autoptisch nachgewiesen werden. In den mikroskopisch untersuchten Markabschnitten war die Osteosklerose vorherrschend. Von besonderem Interesse ist die Tatsache, daß der in unserem Fall auffällig progrediente pathologisch-anatomische Prozeß gewissermaßen in seinem Verlauf röntgenologisch registriert werden konnte. Während die Beckenübersicht vom 2. 7. außer Verdichtungserscheinungen im Bereich beider Ileo-Sakralgelenke nichts Krankhaftes aufwies, hatte die Krankheit auf der Aufnahme vom 1. 9., 6 Tage ante exitum, bereits ein finales Stadium erreicht. Das Auftreten der Osteoporose scheint demnach bei vorher fehlendem Befund ein besonders ungünstiges prognostisches Zeichen zu sein und mit der zunehmenden Schwere der Krankheitserscheinungen in kausalem Zusammenhang zu stehen.

Diesen röntgenologisch sichtbar werdenden progredienten Charakter weisen auch die Fälle von Vaughan und Harrisson auf. Noch ganz kurz soll auf gewisse klinische Eigentümlichkeiten unseres Falles hingewiesen werden. Die Urobilinogenausscheidung, nach Heilmeyer Zeichen eines gesteigerten Zerfalls minderwertiger Erythrocyten, war stark positiv. Ebenso

fand sich eine hochgradige, im gleichen Sinne sprechende Hämosiderose der Leber und der Milz. Der Bilirubinspiegel im Serum war dagegen nicht erhöht. Die Senkungsgeschwindigkeit der Erythrocyten war enorm beschleunigt, wie sonst nur bei polyarthritischen Infekten und der Panmyelophthise. Heilmeyer glaubt sie bei letzterer Krankheit mit der reaktiven Wucherung der Retikulumzellen in Verbindung bringen zu können. Ob auch bei der osteosklerotischen Anämie und Myelosklerose dieselben Zusammenhänge bestehen, mag dahingestellt bleiben. Rheumatoide Knochenschmerzen, die so stark exacerbieren können, daß sie im Vordergrund der klinischen Erscheinungen stehen und nur mit Morphium erträglich gemacht werden können, hat unser Fall mit dem von Baumgarten, Schwarz, Oesterlin, Zadek, Wolf, Klima u. Vaughan gemeinsam. In unserem Fall wurden diese Schmerzen ziemlich genau in die Kreuzgegend, die Schultern, das Sternum, die Intercostalräume, die Gelenke und die Hände lokalisiert. Zeitweise waren diese Beschwerden von ödematösen Schwellungen und Temperaturen begleitet. Sie dürften Ausdruck der anatomischen Veränderungen sein und demgemäß, noch dazu, wo sie als Initialsymptom auftreten können, als pathognomonisch aufgefaßt werden.

Die hämorrhagische Diathese wurde ebenfalls schon bei osteosklerotischer Anämie (Leszler), Leukämie (Oesterlin), Pseudoleukämie (Zadek, Klima) und Panmyelophthise (Muir, Askanazy II) beobachtet. Das fast völlige Fehlen der Megakaryocyten im Knochenmark bei unserem Fall erwies im Verein mit der niedrigen Thrombocytenzahl im peripheren Blut diese Erscheinung als symptomatische thrombopenische Blutungsbereitschaft bei Knochenmarksfibrose. In verschiedenen Fällen ist die Plättchenzahl trotz Leukopenie normal geblieben oder sogar leicht vermehrt, so z. B. im Falle von Wolf, wo sie 389 000 bei einer Leukocytenzahl von 2100 betrug. Diese Diskrepanz wird auf die enorme Zahl von Megakaryocyten zurückgeführt, die sich nicht nur in den myeloisch umgewandelten Organen fanden, sondern auch in dem sonst wenig myeloische Elemente fassenden Knochenmark. Diese megakaryocytäre Wucherung ist so charakteristisch, daß sie zu eigenen Namensgebungen Anlaß gegeben hat. Daß das Fehlen einer hämorrhagischen Diathese jedoch nicht nur durch das Vorhandensein großer

Mengen von Riesenzellen erklärt werden kann, zeigt der Zadeksche Fall, wo sehr zahlreiche Megakaryocyten mit Thrombopenie und hämorrhagischer Diathese kombiniert waren.

Ueber die Aetiologie der Osteosklerosen mit und ohne Anämie sind die verschiedensten Theorien aufgestellt worden. Experimentell wurde naturgemäß besonders der Phosphor- und Kalkstoffwechsel untersucht. Kudrjawtzewa weist auf das auffallende Zusammentreffen von ähnlichen Knochenveränderungen bei Marmorknochenkrankheit und experimenteller Phosphorfütterung sowie chronischer Phosphorvergiftung bei Menschen hin; doch stehen Befunde mit z. T. um das Doppelte gegen die Norm erhöhtem P-Gehalt im Blut (Kudrjawtzewa, Kopylow und Runowa) solchen mit normalen Werten gegenüber (Harnapp, Vaughan und Harrison). Phosphatasebestimmungen im Plasma (Harnapp, Vaughan und Harrison) zeigten eine z. T. beträchtliche Erhöhung. Versuche mit kalziummobilisierenden Mitteln (z. B. AT 10) waren ohne merkliche Wirkung auf den Calciumspiegel im Blut, die Kalkmobilisierung ist also erschwert. Albers-Schönberg brachte die positive WaR seines Kranken, der, ohne selbst Zeichen einer Lues aufzuweisen, von luetischen Eltern abstammte, in Zusammenhang mit der Knochenveränderung. Auch unser Fall zeigte eine positive WaR, ohne daß der erhobene somatische und autoptische Befund für eine Spezifität der Reaktion gesprochen hätte. Da nur noch ein einzigesmal eine positive WaR beobachtet wurde (d'Istria), die übrigen daraufhin untersuchten Fälle aber luesfrei waren, lehnt z. B. Harnapp Lues als Ursache ab.

Im übrigen verdient diejenige ätiologische Erklärung den größten Vorzug, der es gelingt, die verschiedenen Erscheinungsformen des osteosklerotischen Krankheitsbildes auf einen einheitlichen genetischen Nenner zu bringen. Nach Heilmeyer liegt der Krankheit ein pathologischer Fehldifferenzierungsprozeß des Retikulum zugrunde, das einerseits zu Bindegewebsbildung und osteoblastischer Wucherung, andererseits zu erythroblastischen Fehlbildungen führt. Die Vorstellung einer primären pathologischen Fehldifferenzierung der Stammzellen erklärt auch die an manchen Stellen zu beobachtenden Markaplasien, die dort entstehen, wo die Fehlentwicklung der Retikulumzellen zur Bindegewebs- und Knochenbildung auf Kosten der Bildung von Parenchymzellen führt. Wäre die Knochenbildung nur eine Reaktion

auf die Parenchymerkrankung des Marks, dann müßten wir sie nach Heilmeyer viel häufiger beobachten; aber wir sehen sie nur in den seltensten Fällen. Das Heer der Leukämien, Polycythämien und Panmyelophthisen zeigt nicht die Spur einer osteosklerotischen Markreaktion. Auch die Anämie wird durch die Annahme einer primären Fehldifferenzierung am besten erklärt. Diese ist keinesfalls Folge der mechanischen Einengung der Markräume. Vielmehr findet sich manches Zeichen eines gesteigerten Blutzerfalls, so die Hämosiderose in Leber und Milz, der häufig erhöht gefundene Bilirubinspiegel im Serum, die erhöhte Urobilinogenausscheidung und nicht zuletzt die regeneratorischen Zeichen im Blutbild. Heilmeyer nimmt an, daß die Fehldifferenzierung zur Produktion minderwertiger Erythrocyten führt, die rascher als normal der Hämolyse zum Opfer fallen. Das Auftreten vom Megaloblasten, wie sie sonst nur bei der Perniciosa vorkommen, ist der morphologische Ausdruck der erythroblastischen Fehldifferenzierung. Ein späterer Uebergang von Erythroblastosen in leukämische Bilder ist beobachtet worden. Diese Heilmeyersche Theorie der Fehldifferenzierung erklärt alle beobachteten Erscheinungen im Blutbild und am Knochen bei der osteosklerotischen Anämie. Daß über diese retikuläre Fehldifferenzierung hinaus auch der allgemeine Kalkstoffwechsel pathologisch verändert ist, beweisen Fälle, bei denen die Hyperostose nicht nur auf den Knochen beschränkt war, sondern auch besonders deutliche, röntgenologisch darstellbare Gefäßverkalkungen auftraten (Albers-Schönberg, Cohn und Salinger, Vaughan und Harrison). Es liegt also eine Art „polyblastische Retotheliose" vor, die gewöhnlich nach der osteo-erythroblastischen Richtung geht, manchmal aber auch eine leuko- und megakaryoblastische miteinschließt. Auf den hereditären Charakter der Osteosklerosen sei nur ganz kurz hingewiesen, wobei interessant ist, daß bisher niemals das Auftreten verschiedener Formen in der gleichen Familie beobachtet wurde.

Was die Prognose und den Verlauf anbelangt, so kann die osteosklerotische Anämie akut und bösartig oder chronisch und relativ gutartig verlaufen. Fälle mit einer Krankheitsdauer von wenigen Monaten (Aßmann, Leszler, unser Fall) wechseln mit solchen, die trotz Krankheitsbeginn in jungen Jahren ein ansehnliches Alter, z. T. unter katastrophalen Blutverhältnissen,

erreichen (Albers-Schönberg). Die Kombination der Osteosklerose mit Anämie scheint sich jedoch, wenn auch zu verschiedenen Zeitpunkten, immer deletär auszuwirken.

Zusammenfassung.

Es wird über einen Fall adulter osteosklerotischer Anämie berichtet, der nach 7-monatlicher Krankheitsdauer ad exitum kam. An klinischen Besonderheiten zeigte der Kranke eine schwere Anämie mit Zeichen starker Regeneration und Auftreten von Megaloblasten, ein subleukämisches weißes Blutbild mit Leukocytenwerten um 15 000, starker Linksverschiebung bis zu den Myelocyten und Vorhandensein unreifer Zellformen wie Myelo- und Lymphoblasten, Thrombopenie von 100 000, hämorrhagische Diathese, Milztumor, sehr starke initiale und während des ganzen Verlaufs vorhandene rheumatoide Schmerzen in Extremitäten, Gelenken und besonders der Kreuzgegend, enorm erhöhte Senkung und positive Urobilinogenreaktion. Das Röntgenbild des Beckens ante finem zeigte typische Veränderungen im Sinne einer Knochenkarzinose mit osteoplastischen bzw. osteoklastischen Tumormetastasen, während die Aufnahme 2 Monate davor noch einen im Ganzen regelrechten Befund ergeben hatte. Eine intravitale Sternalpunktion wies Verhältnisse wie bei Panmyelophthise auf (starke Reduktion des myelo- und erythropoetischen Markanteils). Die Autopsie ergab endostale Osteosklerose und retikuläre Myelofibrose. In einzelnen Markabschnitten fand sich deutliche Erythroblastose. Bei der Besprechung des Falls wird auf die Aehnlichkeit der Anämia leuco-erythroblastica mit Myelosclerosis (Typ Vaughan) und der osteosklerotischen Anämie verschiedener Fälle des deutschen Schrifttums aufmerksam gemacht, die differentialdiagnostische Bedeutung unserer Röntgenbilder unterstrichen und auf die Aetiologie der osteosklerotischen Anämie eingegangen, wobei der Heilmeyerschen Ansicht eines Fehldifferenzierungsprozesses des Retikulums der Vorzug eingeräumt wird. Die wesentlichen Ergebnisse unseres Falles lassen sich wie folgt zusammenfassen:

1. Das Röntgenbild der osteosklerotischen Anämie kann gelegentlich Veränderungen aufweisen, die von denen einer Knochencarcinose im Sinne osteoplastischer und osteoklastischer Metatasten eines Prostatacarcinoms nicht zu unterscheiden sind. Ihr anatomisches Substrat findet dieser gemeinsame Befund in der teils osteosklerotischen, teils osteoporotischen Umwandlung der Spongiosa, die beiden Krankheitsprozessen eigentümlich sind.

2. Dieser destruierende Knochenprozeß neigt zur Progredienz und läßt sich in seinen Phasen röntgenologisch kontrollieren.
3. Bei der osteosklerotischen Anämie können porotische Spongiosaveränderungen im Vordergrund des Krankheitsbildes stehen.
4. Das klinische, röntgenologische und anatomische Bild der osteosklerotischen Anämie hat größte Aehnlichkeit mit der Anämia leuco-erythroblastica und Myelosclerosis (Typ Vaughan).
5. Das Sternalpunktat kann Veränderungen im Sinne einer Panmyelophthise aufweisen, während eine Erythroblastose anderen Orts im Mark gefunden wird.
6. Die Unmöglichkeit der Sternalpunktion auf Grund der Härte des Knochens ist nicht als pathognomonisch für die Osteosklerose zu bewerten, da es Fälle gibt, wo dieselbe ohne technische Schwierigkeit gelang.
7. Initiale und während des Krankheitsverlaufs ausgeprägte heftige Knochenschmerzen können auf Grund des daraufhin angefertigten Röntgenbildes zur richtigen Diagnose führen.
8. Die Leukocytose bei vorwiegend aplastischem Markbefund osteosklerotischer Anämien ist als das Ergebnis eines Reizes aufzufassen, den die Myelosklerose auf noch vorhandene oder extramedulläre Blutbildungsherde ausübt und den diese mit einer leukämoiden Reaktion beantworten.
9. Die Theorie einer Fehldifferenzierung des Retikulums bei osteosklerotischer Anämie (Heilmeyer) erklärt die Vielfalt ihrer Erscheinungsformen am besten.
10. Jede therapeutisch schlecht beeinflußbare Anämie mit Zeichen starker Regeneration im roten Blutbild, Linksverschiebung, Auftreten unreifer weißer Zellformen und Milztumor sollte Veranlassung geben, durch Sternalpunktion und wiederholte Röntgenaufnahmen eine osteosklerotische Anämie differentialdiagnostisch auszuschließen oder in Erwägung zu ziehen.

Blutbefund während der Krankheitsdauer.

Datum	Hb %	Ery. in Mill.	F. I.	Ery.-Durchmesser in μ	Pathol. Ery.	Leuko.	Myeloblasten	Myelocyten %	Jug. %	Stabk. %	Segm. %	Bas. %	Eos. %	Mono. %	Plasmazellen %	Lymphoblasten %	Lymphoc. %	Thrombocyten	Blutungs-u. Zeit in Min.	Gerinnungs-
27. 5.	schwere sek. Anämie mit starker Regeneration (Polychromasie, Anisocytose, Poikilocytose, zahlreiche kernhaltige Rote u. Reticulocyten)																			
10. 6	wieder stark abgesunken																			
18. 6.	32	1.68	1.0	8	20 Normo- u. 2 Megalobl. *)	14800		2	4	8	49		1	1		2.0	33		1	7—9
20. 6.					260 Reticulocyten pro Mill.													100000		
24. 6.	25					20000														
25. 6.					50 Normobl., Polychromasie, Anisocytose *)	25000		2	3	4	65			1		1	24			
26. 6.	25					17400														
28. 6.	25	1.26	1.0			18000														
2. 7.	30																			
7. 7.	36	2.08	0.9			19400		1	2	8	61.5			5		1	21.5			
10. 7.	38	2.28	0.9																	
16. 7.	30	1.83	0.9		74 Normobl., Polychromasie *)	11500		0.5	1.0	8	54	0.5	0.5	4	0.5		31			
21. 7.	19	0.94	1.0																	
24. 7.	23	1.35	0.9		66 Normobl. *)	15000	5%	2.5	1.0	5	55.5		1	5	0.5		24.5			
26. 7.	22	1.22	0.9																	
29. 7.	21	1.02	1.0																	
31. 7.	27	3.04	0.9																	
4. 8.	23	1.26	0.9																	
6. 8.	29	1.64	0.9																	
9. 8.	28	1.33	1.0																	
11. 8.	32	1.69	1.0																	
14. 8.	42	2.12	1.0																	
20. 8.	30	1.6	0.9																	
23. 8.	33	1.4	1.0		starke Polychromasie	21000														
25. 8.					95 Normobl., Polychromasie, Anisocytose *)			1.5	2	5	65.5			1.5	0.5		24			
27. 8.	21	1.09	1.0																	
1. 9.	20	0.99	1.1		42 Normobl. *)	9600		10	2	9	54		1	4			20		10	2—9

*) Bei der Ausdifferenzierung von 200 Leuco. gefunden.

Schrifttum.

Albers-Schönberg: Fschr. Röntgenstr. 11, 261 (1907)

Leszler: Fschr. Röntgenstr. 58, 559 (1938); 62, 389 (1940)

Klima: Wien. Arch. inn. Med. 26, 277, 391 (1935)

Heilmeyer: Handbuch der Inneren Medizin, 2. Band, Berlin Springer-Verlag 1942

v. Baumgarten: Arb. path.-anat. Inst. Tübingen 2, 499 (1899)

Vaughan: J. of Path. 42, 541 (1936)

Vaughan u. Harrison: J. Path. a. Bacter. 48, 339 (1939)

Fiessinger u. Olivier: Bull. Soc. méd. Hôp. Par. 50, 1193 (1926)

Heuck: Virchows Arch. 78, 475 (1879)

Schwarz: Z. Heilk., Abt. path. Anat., 22, 294 (1901)

Askanazy: Verh. dtsch. path. Ges., 1, 58 (1904)

Aßmann: Beitr. path. Anat. 41, 565 (1907)

Schmorl: Münch. med. Wschr. 1904 I, S. 537

Nauwerck u. Moritz: Dtsch. Arch. klin. Med. 84, 359 (1905)

Jores: Virchows Arch. 265, 845 (1927)

Zadek: Klin. Wschr. 1928 II, S. 1848

Schmidt: Beitr. path. Anat. 77, 158 (1927)

Davis: Arch. Surg. (Am.) 5, 449 (1922)

Lauterburg: Schweiz. med. Wschr. 1926, I, S. 441

Sabat: Verh. dtsch. Röntgen-Ges. 21, 158 (1930)

Kudrjawtzewa: Arch. klin. Chir. 159, 658 (1930)

Oesterlin: Virchows Arch. 247, 589 (1924)

Muir: Brit. med. J. 30 II, 909 (1900)

Kopylow u. Runowa: Fschr. Röntgenstr. 40, 1042 (1929)

Harnapp: Mchr. Kinderhk. 69, 1 (1937)

d'Istria: Radiol. med. 15, 473 (1928)

Cohn u. Salinger: Med. Klin. 1927 I, S. 825

Wolf: Beitr. path. Anat. 89, 151 (1932)

Mein Lebenslauf.

Am 24. Mai 1918 wurde ich in Frankfurt a. M.-Höchst geboren. Meine Eltern sind Kreisausschußdirektor Bruno Breitkreutz und seine Ehefrau Käthe geb. Brux, wohnhaft in Frankfurt a. M.-Höchst, Hostatostraße 7. Von meinem 6. bis 10. Lebensjahr besuchte ich die Grundschule meines Geburtsortes. Von Ostern 1928 an wurde ich in dem hiesigen Reformgymnasium unterrichtet, das ich nach bestandener Reifeprüfung 1937 verließ. Auf Grund freiwilliger Meldung zur Erfüllung der aktiven Dienstpflicht wurde ich im April 1937 zur Ableistung der Arbeitsdienstpflicht herangezogen. Nach Ablauf dieser Dienstzeit erfolgte dann im November meine Wehrdiensteinberufung. Ende März 1939 kam ich auf Grund der für zukünftige Medizinstudenten geltenden Bestimmungen als San.-Uffz. d. B. zur Entlassung. Im Sommersemester 1939 nahm ich mein Medizinstudium an der Johann-Wolfgang-Goethe-Universität zu Frankfurt a. M. auf, wo ich auch Ende März 1941 nach vier vorklinischen Semestern die ärztliche Vorprüfung abgelegt habe. In der Zwischenzeit war ich im 1. Trimester 1939, nach Schließung der Universität Frankfurt a. M., Hörer an der Universität Jena. Januar 1940 wurde ich wieder zum Wehrdienst einberufen. Ich nahm aktiv an der Westwallbesetzung und dem darauffolgenden Frankreichfeldzug teil. Oktober 1940 wurde ich zum Weiterstudium nach der Universität Frankfurt a. M. beurlaubt. Seit Mai 1941 bin ich Angehöriger der Studentenkompanie Frankfurt/Main. Nach dem Sommersemester 1942 wurde ich zu einer 3-monatlichen Pflichtfamulatur in einem Kriegslazarett im Osten eingesetzt.

Für die freundliche Ueberlassung des Themas sowie die Durchsicht der Arbeit bin ich Herrn Prof. Dr. med. Alwens zu Dank verpflichtet. Ebenfalls möchte ich an dieser Stelle Herrn Assistenzarzt Dr. med. Frank für seine Unterstützung meinen Dank aussprechen.

44/93